

UNIVERSITE DE LIMOGES  
Faculté de Médecine



ANNEE 1991

THESE N° 108 / 11

**TUBULOPATHIE, TYPE FANCONI,  
AU COURS D'UN MYELOME :  
A propos d'un cas.**



106 008218 1

**T H E S E**

POUR LE

**DIPLOME D'ETAT  
DE DOCTEUR EN MEDECINE**

*présentée et soutenue publiquement le 12 Mars 1991*

par

**Françoise GUILLEMAIN**

née le 24 novembre 1962 à La Châtre (Indre)

EXAMINATEURS de la THESE

Monsieur le Professeur TREVES .....	PRESIDENT
Madame le Professeur BORDESSOULE .....	JUGE
Monsieur le Professeur BOULESTEIX .....	JUGE
Monsieur le Professeur DESPROGES-GOTTERON .....	JUGE
Madame le Docteur ARNAUD-DUCLOS .....	MEMBRE INVITE
Madame le Docteur CLEMENT .....	MEMBRE INVITE



Ex 1  
Sibil : 283958

UNIVERSITE DE LIMOGES  
Faculté de Médecine

---

ANNEE 1991

THESE N°108

**TUBULOPATHIE, TYPE FANCONI,  
AU COURS D'UN MYELOME :  
A propos d'un cas.**

**THESE**

POUR LE

**DIPLOME D'ETAT  
DE DOCTEUR EN MEDECINE**

*présentée et soutenue publiquement le 12 Mars 1991*

par

**Françoise GUILLEMAIN**

née le 24 novembre 1962 à La Châtre (Indre)

EXAMINATEURS de la THESE

---

Monsieur le Professeur TREVES .....	PRESIDENT
Madame le Professeur BORDESSOULE .....	JUGE
Monsieur le Professeur BOULESTEIX .....	JUGE
Monsieur le Professeur DESPROGES-GOTTERON .....	JUGE
Madame le Docteur ARNAUD-DUCLOS .....	MEMBRE INVITE
Madame le Docteur CLEMENT .....	MEMBRE INVITE

U N I V E R S I T E D E L I M O G E S

F A C U L T E D E M E D E C I N E

\*\*\*\*\*

- DOYEN DE LA FACULTE : Monsieur le Professeur BONNAUD  
- ASSESEURS : Monsieur le Professeur PIVA  
Monsieur le Professeur COLOMBEAU

PERSONNEL ENSEIGNANT

. PROFESSEURS DES UNIVERSITES

ADENIS Jean-Paul	Ophtalmologie
ALAIN Luc	Chirurgie infantile
ARCHAMBEAUD Françoise	Médecine interne
ARNAUD Jean-Paul	Chirurgie orthopédique et traumatologique
BARTHE Dominique	Histologie, Embryologie
BAUDET Jean	Clinique obstétricale et Gynécologie
BENSAID Julien	Clinique médicale cardiologique
BONNAUD François	Pneumo-Phtisiologie
BONNETBLANC Jean-Marie	Dermatologie
BORDESSOULE Dominique	Hématologie et Transfusion
BOULESTEIX Jean	Pédiatrie
BOQUIER Jean-José	Clinique de Pédiatrie
BRETON Jean-Christian	Biochimie
CAIX Michel	Anatomie
CATANZANO Gilbert	Anatomie pathologique
CHASSAIN Albert	Physiologie
CHRISTIDES Constantin	Chirurgie thoracique et cardiaque
COLOMBEAU Pierre	Urologie
CUBERTAFOND Pierre	Clinique de chirurgie digestive
de LUMLEY WOODYEAR Lionel	Pédiatrie
DENIS François	Bactériologie - Virologie
DESCOTTES Bernard	Anatomie
DESPROGES-GOTTERON Robert	Clinique thérapeutique et rhumatologique
DUDOGNON Pierre	Rééducation fonctionnelle
DUMAS Michel	Neurologie
DUMAS Jean-Philippe	Urologie
DUMONT Daniel	Médecine du Travail
DUPUY Jean-Paul	Radiologie
FEISS Pierre	Anesthésiologie et Réanimation chirurgicale
GAINANT Alain	Chirurgie digestive
GAROUX Roger	Pédopsychiatrie
GASTINNE Hervé	Réanimation médicale
GAY Roger	Réanimation médicale

GERMOUTY Jean	Pathologie médicale et respiratoire
GUERET Pascal	Cardiologie et Maladies vasculaires
HUGON Jacques	Histologie-Embryologie-Cytogénétique
LABADIE Michel	Biochimie
LABROUSSE Claude	Rééducation fonctionnelle
LASKAR Marc	Chirurgie thoracique et cardio-vasculaire
LAUBIE Bernard	Endocrinologie et Maladies métaboliques
LEGER Jean-Marie	Psychiatrie d'Adultes
LEROUX-ROBERT Claude	Néphrologie
LIOZON Frédéric	Clinique Médicale A
LOUBET René	Anatomie pathologique
MALINVAUD Gilbert	Hématologie
MENIER Robert	Physiologie
MERLE Louis	Pharmacologie
MOREAU Jean-Jacques	Neurochirurgie
MOULIES Dominique	Chirurgie infantile
NICOT Georges	Pharmacologie
OLIVIER Jean-Pierre	Radiothérapie et Cancérologie
OUTREQUIN Gérard	Anatomie
PECOUT Claude	Chirurgie orthopédique et traumatologique
PESTRE-ALEXANDRE Madeleine	Parasitologie
PILLEGAND Bernard	Hépatologie-Gastrologie-Entérologie
PIVA Claude	Médecine légale
RAVON Robert	Neurochirurgie
RIGAUD Michel	Biochimie
ROUSSEAU Jacques	Radiologie
SAUVAGE Jean-Pierre	Oto-Rhino-Laryngologie
TABASTE Jean-Louis	Gynécologie - Obstétrique
TREVES Richard	Thérapeutique
VALLAT Jean-Michel	Neurologie
VANDROUX Jean-Claude	Biophysique
WEINBRECK Pierre	Maladies infectieuses

SECRETAIRE GENERAL DE LA FACULTE - CHEF DES SERVICES ADMINISTRATIFS

CELS René

Les évènements ont l'importance qu'on leur donne, la solennité et le sacré qu'on leur prête. Celui-ci revêt un caractère tout particulier car il permet à un individu de voir réuni, en un même lieu, son univers professionnel, familial et la ronde des amis.

Hélas, tous ne peuvent être présents. Aussi, nous joindrons par pensée les absents, notamment un frère dans le Golfe.

A mes parents, mes frères et toute ma famille.  
Merci de votre confiance, de vos encouragements et de l'intérêt que vous avez porté tout au long de mes études.

A ma future belle-famille, notamment mon futur beau-père qui a su, même à des milliers de kilomètres, m'apporter soutien et encouragements au cours de ces études.



A mes amis d'enfance et ceux que j'ai connus au cours de ces études. Jour après jour vous avez été un fil conducteur qui m'a guidé, y compris dans d'autres domaines de ma vie.

Que ce fil ne soit pas coupé, même quand nous serons loin les uns des autres.

A Alain qui, par son exemple, m'a donné le goût de la rigueur dans le travail et a su être tolérant vis à vis de la disponibilité qu'on demandée mes études et cette profession.

A Maïté qui, depuis sa naissance, donne du piment à mon existence et m'aide à appréhender les difficultés de la vie avec plus de légèreté.

Monsieur le Professeur TREVES, Professeur des  
Universités de Thérapeutique, Médecin des  
Hôpitaux, Chef de Service.

Merci d'avoir accepté de présider ce travail.

La clarté de votre enseignement mérite d'être  
soulignée.

Vos conseils et votre manière d'appréhender la  
profession sont rassurantes et encourageantes  
pour de futurs praticiens.

Madame le Professeur BORDESSOULE, Professeur  
des Universités d'Hématologie et de Transfusion.

Merci d'avoir accepté d'être membre de mon jury.

Votre goût de la rigueur et votre gentillesse sont  
des qualités que j'aime trouver dans la profession  
et une approche primordiale du malade.



Monsieur le Professeur BOULESTEIX, Professeur  
des Universités de Pédiatrie, Médecin des Hôpitaux  
et Chef de Service.

Merci d'avoir accepté d'être membre de mon jury.  
Pour avoir exercé quelques mois dans votre  
Service, j'ai pu apprécier votre sérénité et votre  
grande disponibilité ; ceci est important pour le  
personnel, mais surtout pour les familles et, par  
voie de conséquence, pour les enfants.

Monsieur le Professeur DESPROGES-GOTTERON,  
Professeur des Universités de Clinique  
Thérapeutique et Rhumatologie, Médecin des  
Hôpitaux, Chef de Service, Correspondant de  
l'Académie de Médecine.

Merci d'avoir accepté d'être membre de mon jury.  
Votre éloquence et votre prestance dans votre  
enseignement donnent une facilité d'écoute et  
d'assimilation appréciables.

Madame le Docteur ARNAUD-DUCLOS, Médecin des  
Hôpitaux, Rhumatologue, qui suit la patiente,  
Madame B... Alice.

Toutes vos remarques cliniques sur cette malade  
ont été essentielles pour cette étude.

Madame le Docteur CLEMENT, ancien  
Chef de Clinique Assistant, Praticien  
Hospitalier aux Urgences du C.H.R.U. de Limoges,  
qui a suivi la patiente.  
Vos conseils pour conduire mon travail ont  
été précieux.

# P L A N

I - INTRODUCTION

II - CAS CLINIQUE

III - RAPPELS

IV - LE SYNDROME DE FANCONI DE L'ADULTE

V - FORME PARTICULIERE DU SYNDROME DE FANCONI :  
LE SYNDROME DE TONI DEBRE FANCONI

VI - DISCUSSION

VII - CONCLUSION

VIII - BIBLIOGRAPHIE

TABLE DES MATIERES

## I - INTRODUCTION

Même si, pour la première fois, le syndrome de Fanconi a été décrit chez un enfant et qu'il portait en lui l'effroi d'un pronostic péjoratif, on a pu, par la suite, le décrire chez des adultes, avec une évolution plus heureuse, ceci étant lié à des étiologies tout à fait différentes de celles de l'enfant.

De plus, il faut dire que dans un certain nombre de cas le syndrome de Fanconi associé à (ou ayant pour étiologie) une pathologie de mauvais pronostic, en améliore celui-ci ; c'est le cas du syndrome de Fanconi associé à un myélome.

Voyons le cas de madame B... Alice qui, justement, est porteuse de ce syndrome et d'un myélome. Après avoir décrit l'histoire clinique de cette patiente et fait un certain nombre de rappels généraux, je décrirai le syndrome de Fanconi ; viendra alors la discussion de ce cas clinique avec notamment ce point curieux où l'association de deux pathologies voit le pronostic total amélioré.

## II - CAS CLINIQUE

Le cas clinique concerne une patiente, Madame B... Alice, née en 1908, qui a été hospitalisée en avril 1986 pour un bilan de lombalgies d'allure mécanique.

## 1 - ANTECEDENTS

### 1 - 1 - CHIRURGICAUX

\* appendicectomie

\* fracture du col fémoral gauche en 1971, d'abord traitée par enclouage puis une prothèse de Moore en 1972, puis une prothèse totale de hanche en 1974

### 1 - 2 - MEDICAUX

\* tuberculose pulmonaire en 1931, traitée par pneumothorax droit

\* ménopause en 1956

\* épisode de cystite en décembre 1985, avec découverte d'une protéinurie importante

\* ulcère gastrique ou plutôt douleurs ulcéreuses depuis 30 ans.

En 1984, a eu une fibroscopie oesogastrique qui avait mis en évidence une gastrite et une hernie hiatale

\* pas d'intoxication tabagique ni oenologique.

### 1 - 3 - FAMILIAUX

\* un frère décédé de tuberculose.

## 2 - HISTOIRE DE LA MALADIE

Madame B... Alice a été hospitalisée dans le Service de rhumatologie après avoir eu brutalement, 3 semaines auparavant, des douleurs lombaires basses et fessières gauches, sans irradiation dans les membres inférieurs, douleurs décrites comme des rongements, qui étaient diurnes et nocturnes. Elles n'avaient pas été calmées par des antalgiques associés à des myorelaxants, soulagées partiellement par du mefopram (Acupan) en intra-musculaire. A noter qu'elle aurait eu un épisode identique un an auparavant, sans notion de traumatisme. Par ailleurs, on signalait une asthénie, sans amaigrissement.

## 3 - EXAMEN CLINIQUE A L'ENTREE

### 3 - 1 - EXAMEN RHUMATOLOGIQUE

#### 3-1-1- Signes fonctionnels :

Existence de douleurs lombaires basses et fessières gauches, sans irradiation aux membres inférieurs, avec exacerbation à la toux, diurnes et nocturnes. Ces douleurs n'ont pas été calmées par des antalgiques périphériques ni des myorelaxants, mais atténuées par le mefopram.

#### 3-1-2- Signes physiques :

- douleur provoquée L5-S1, sans irradiation.
- rachis lombaire un peu enraid.
- mobilisation des hanches douloureuse, ainsi que des genoux ; petites limitations des mouvements de la hanche gauche (siège d'une prothèse totale de hanche).



- discrète boiterie de hanche.

3 - 2 - EXAMEN GENERAL

- on note une petite altération de l'état général, avec l'existence d'une asthénie.

- pas de syndrome fébrile.

- pas d'adénopathie retrouvée.

3 - 3 - EXAMEN CARDIO-VASCULAIRE

3-3-1- Signes fonctionnels : néants

3-3-2- Signes physiques.

L'auscultation ne retrouvait pas de souffle mais une tachycardie modérée régulière.

Il n'y avait pas de signe d'insuffisance cardiaque et les pouls périphériques étaient bien perçus.

3 - 4 - EXAMEN PULMONAIRE

3-4-1- Signes fonctionnels : néants

3-4-2- Signes physiques : sans particularités.

3 - 5 - EXAMEN ABDOMINAL :

3-5-1- Signes fonctionnels :

Sensibilité de l'hypochondre gauche et du flan gauche.

3-5-2- Signes physiques :

Pas de splénomégalie palpée, mais perception d'une masse non soufflante pouvant correspondre au rein ou au colon.

### 3 - 6 - EXAMEN UROLOGIQUE

Il n'existait pas de signe de cystite, ni d'incontinence urinaire.

#### AU TOTAL :

Il s'agit d'un bilan de lombalgies d'allure mécanique, sans notion de traumatisme, dans un contexte d'asthénie.

### 4 - EXAMENS COMPLEMENTAIRES

#### 4 - 1 - BIOLOGIE

La vitesse de sédimentation était normale à l'entrée.

La numération formule sanguine était normale, avec 5400 globules blancs, dont 75 % de polynucléaires neutrophiles et 21 % de lymphocytes. Le taux d'hémoglobine était à la limite inférieure de la normale avec 12,4 g/100 ml et le taux de plaquettes à 227 000/mm<sup>3</sup>.

Il existait un bilan d'hémostase sans anomalie.

Le ionogramme sérique était normal, mais il existait une insuffisance rénale modérée à 161 umol/l de créatininémie, avec une urée sérique en rapport.

Le bilan phospho-calcique montrait une calcémie normale (2,22 mmol/l). Le taux du phosphore sérique n'est pas retrouvé.

Il existait une hypoprotidémie à 54 g/l, sans pic à l'électrophorèse, mais une hypogammaglobulinémie.

Par contre, au niveau urinaire, il existait une protéinurie supérieure à 3 g/24H, sans infection urinaire.

Les examens immunologiques ont confirmé la présence d'une chaîne légère libre kappa, qui était la composante essentielle de la protéinurie de cette patiente.

Au niveau sérique, il n'existait que des traces de chaînes légères kappa et absence d'immunoglobuline monoclonale complète.

Le dosage pondéral des immunoglobulines montrait une baisse du taux des IgA, des IgG et des IgM.

Un premier myélogramme était pauvre et n'avait montré que 4,5 % de plasmocytes. Le second était toujours pauvre, la plasmocytose y était de 7 %.

## 5 - AUTRES EXAMENS COMPLEMENTAIRES

### 5 - 1 - RADIOGRAPHIES STANDARDS

Le rachis dorso-lombaire ne montrait pas de tassements vertébraux, mais une déminéralisation diffuse.

Le crâne ne présentait pas de lacunes osseuses.

Le bassin était sans anomalie.

La radiographie pulmonaire montrait des séquelles pleuro-pulmonaires de tuberculose.

### 5 - 2 - SCINTIGRAPHIE OSSEUSE :

Il existait une hyperfixation de la tête fémorale gauche, de la queue de la prothèse gauche, le plateau tibial gauche et l'arc antérieur de la 8ème côte gauche.

5 - 3 - BIOPSIE OSTEO-MEDULLAIRE

De mauvaise qualité, elle n'a pas amené d'éléments supplémentaires.

5 - 4 - COLONOSCOPIE (demandée pour le bilan de ses douleurs abdominales)

Un premier examen montrait un doute au niveau de l'angle colique droit. Un 2ème contrôle n'a révélé aucune anomalie colique.

CONCLUSION

Devant cette symptomatologie clinique (douleurs osseuses, asthénie), les examens biologiques avec la découverte d'une protéinurie à chaînes légères, on peut conclure à l'existence d'un myélome à chaînes légères. L'absence de signes radiologiques, d'hypercalcémie, d'anémie ou de thrombopénie et l'existence d'une plasmocytose modérée permettent de dire que c'est un myélome à chaîne légère de masse tumorale I, avec insuffisance rénale modérée.

Le traitement proposé a été une triple chimiothérapie, type alexanian par cure mensuelle avec :

- melphalan (ALKERAN), 5 mg per os de J3 à J6
- vincristine (ONCOVIN), 1,5 mg en perfusion de J1 à J2
- corticoïdes type prednisolone (SOLUPRED), 50 mg de J1 à J8,

à doses rapidement régressives ensuite.

Ont été adjuvés un traitement préventif de l'ulcère par l'utilisation d'un antiH2 et conseils de boissons abondantes fluorées pour améliorer l'insuffisance rénale.

**TABLEAU RECAPITULATIF  
DES VALEURS BIOLOGIQUES**

16	17	19	21	27	30	33	36
12/87	1/88	3/88	6/89	11/89	3/90	7/90	11/90
2,38	1,82	1,44	1,83		1,83	1,9	0,73
158	129	161	149	163	179	167	184
1,09	1,37	1,35		1,36	1,24	1,1	1,37
2,36	2,09	2,28	2,25	2,20	2,08	2,14	2,26
16/38	10/22			16/30	32/64	12/25	36/55
3000	2700	2400	2700	4600	3600	4300	5700
10,4	8,4	9,8	10,2	10,8	9,8	11,3	10,6
315			60	61		64	64
110	109		108	112	113	115	110
		155		167	163	102	
98,6		103,8		104,3	105,3	100,6	108,3
						4	

## 6 - EVOLUTION CLINIQUE - COMPLICATIONS

Lors de sa 3ème cure de chimiothérapie, Madame B... Alice a présenté des signes de neuropathie périphérique à type de parésies et paresthésies des doigts plus une hypoesthésie au tact en gant et en chaussette et une dysphonie. A son arrivée pour sa 4ème cure, persistance des signes, d'où arrêt de la vincristine qui est responsable de neurotoxicité et remplacement par du cyclophosphamide (ENDOXAN). Lors de sa 5ème cure, on pouvait constater une amélioration de la neuropathie périphérique. Il y avait disparition de la dysphonie. La récupération se fera sur plusieurs mois avec disparition de la parésie des doigts. Les troubles sensitifs resteront encore longtemps. Un électromyogramme réalisé pendant l'évolution de cette complication ne montrera pas de bloc de conduction du canal carpien, mais une diminution modérée des vitesses de conduction sensitives et une nette diminution des amplitudes.

Au cours de l'évolution de la maladie, il n'y a pas d'amélioration de l'insuffisance rénale, malgré l'apport de boissons abondantes. L'état général était stable et conservé. Il n'y aura pas de ponction biopsie rénale, mais une biopsie conjonctivale au cours de sa 6ème cure, qui sera en faveur d'une atteinte amyloïdienne. On peut alors parler de deuxième complication de ce myélome par la découverte d'une amylose.

Au cours de sa 9ème cure on constate, à l'examen clinique, un oedème inflammatoire de la cheville droite, avec une douleur qui disparaît au repos. Le bilan phospho-calcique réalisé est normal. Ces douleurs vont s'aggraver puisque lors de son retour pour la 10ème cure les douleurs sont

spontanées. Une scintigraphie osseuse va montrer une hyperfixation au niveau de la cheville gauche, malléole interne, et de la rotule gauche, mais rien à droite. On parle d'algodystrophie. Au cours du mois suivant, les douleurs apparaissent au niveau de la cheville gauche et le bilan radiologique montre des stries. On parle alors de fracture de fatigue. On réalise un bilan à la recherche d'une ostéomalacie où l'on trouve :

- sur le plan radiologique, un bassin normal,

- sur le plan biologique :

- \* une hypocalcémie

- \* une hypophosphorémie à 0,7 mmol/l

- \* une augmentation des phosphatases alcalines (319 UI/l)

- \* une fluorémie augmentée (prise de boissons fluorées, type Vichy Saint Yorre pour diurèse alcaline afin d'améliorer l'insuffisance rénale)

- \* le dosage de la vitamine montre une 25OHD3 inférieure à 10 mg/ml (normale comprise entre 15 et 40), donc diminution, sans hyperparathyroïdie (le dosage des 2 fragments de la parathormone est normal).

Donc syndrome clinique, radiologique et biologique de l'ostéomalacie, laquelle relève de 3 mécanismes (qui seront développés ultérieurement dans un chapitre sur la discussion du cas clinique), que je vais énumérer :

- ostéomalacie hypophosphorémique

- ostéomalacie pas excès de fluor

- ostéomalacie par baisse de la vitamine D, sans

hyperparathyroïdie secondaire.



Devant ce tableau associant un myélome, une amylose, une ostéomalacie est alors évoqué le diagnostic de syndrome de Fanconi. Le syndrome biologique sera en faveur, mais incomplet puisqu'il n'existera à aucun moment de glycosurie. Ce diagnostic survient après la découverte du myélome, mais rétrospectivement existait-il déjà lors de la découverte du myélome ou pas ? On constate que biologiquement il n'existait pas de glycosurie, mais en 1986 nous avons déjà des phosphorémies basses, mais non effondrées (voir le tableau récapitulatif des valeurs biologiques). Par ailleurs, nous n'avons pas de chlorémie pouvant objectiver l'acidose hyperchlorémique (la 1ère chlorémie élevée retrouvée dans le dossier date de décembre 1987). En raison de ce manque d'information, nous ne pouvons pas dire s'il existait déjà en avril 86 (date de diagnostic du myélome), mais les premières phosphorémies basses existent en octobre 86.

Donc, le syndrome existait avant sa découverte, mais existait-il depuis la découverte du myélome ?

A l'occasion d'une nouvelle cure, Madame B... présente un épisode diarrhéique nécessitant une hospitalisation plus prolongée, dans un contexte apyrétique. Le toucher rectal était normal ; il n'y avait pas de fécalome ni de méléna. Cette diarrhée a répondu à un traitement classique associant un antiseptique intestinal (ERCEFURYL) et un ralentisseur du transit (IMODIUM). Ultérieurement, lors d'une autre cure de chimiothérapie, elle a représenté des épisodes diarrhéiques, avec un examen abdominal sans particularité (abdomen souple et indolore).

Compte-tenu de l'hypophosphorémie, qui avait entraîné une ostéomalacie, un apport de l'élément phosphore per os avait été instauré. Habituellement, la tolérance digestive de cet élément est médiocre. Aussi nous avons pensé qu'il s'agissait d'une diarrhée iatrogène.

Actuellement, Madame B... Alice poursuit mensuellement sa chimiothérapie à domicile, avec consultations régulières en milieu hospitalier ou chez son médecin traitant, où l'on peut constater une stabilisation de l'état général, de la biologie, mais avec une tendance plus franche à la pancytopénie (laquelle peut plutôt être incriminée à la chimiothérapie qu'à l'évolution du myélome puisque le dernier myélogramme de mars 1990 ne montrait que 4 % de plasmocytes).

Sur le plan clinique sont réapparues, au cours de l'évolution, des douleurs du rachis cervical avec une diminution de l'amplitude de ce rachis, sans signes radiologiques de géodes ni de tassements vertébraux.

Au cours d'une hospitalisation (pour refaire le point sur sa maladie) en mars 90, la patiente avait des douleurs costales, face dorsale, d'horaire mécanique. Les modifications de localisation des douleurs osseuses sont classiques dans l'ostéomalacie.

Enfin, au cours de sa dernière hospitalisation en novembre 1990, il existait des douleurs osseuses diffuses, une asthénie et une vitesse de sédimentation un peu plus accélérée à 36/55. Néanmoins, la maladie est stable, avec 0,73 g/jour de protéinurie et il n'existe pas de syndrome clinique tumoral hématopoïétique (pas d'hépatosplénomégalie ni adénopathie).

## 7 - TRAITEMENT, SA TOLERANCE ET SON EFFICACITE

### 7 - 1 - TRAITEMENT

Chimiothérapie, constituée de :

- \* melphalan (ALKERAN), 5 mg per os de J3 à J8
- \* cyclophosphamide (ENDOXAN), 2 cp de J1 à J4
- \* prednisolone (SOLUPRED), 50 mg/jour de J1 à J8, puis à

doses rapidement régressives.

Apport de phosphore :

- \* PHOSPHONEUROL : 150 gouttes/jour , soit 1,2 g d'élément phosphore/jour

Apport de vitamine D :

- \* DEDROGYL (25OHD3) : 10 gouttes/jour

Apport de bicarbonates :

- \* bicarbonate de sodium : 1 sachet/jour, soit 5 g/jour.

Traitement préventif des ulcères (compte-tenu de la corticothérapie et des antécédents) :

- \* AZANTAC 150 : 2 cp/jour.

### 7 - 2 - TOLERANCE

La tolérance clinique du traitement est bonne, hormis la neuropathie périphérique à la vincristine qui avait amené à la remplacer par du cyclophosphamide et hormis les 2 épisodes diarrhéiques sous phosphore.

7 - 3 - EFFICACITE

Quant à l'efficacité du traitement, nous avons maintenant 5 ans de recul. Le dernier contrôle de plasmocytose est inférieur à 10 % (4 %) ; la protéinurie est à 0,73 g/24 H et une vitesse de sédimentation à 36 à la 1ère heure : il persiste l'insuffisance rénale (créatininémie à 184 umol/l) ; l'état général de la patient est stable. On peut donc conclure à une efficacité du traitement quant à l'obtention d'une stabilité du tableau, mais il n'existe pas de guérison.

CONCLUSION :

Il s'agit donc d'une patiente de 82 ans venue il y a 5 ans pour des lombalgies pour lesquelles le bilan étiologique a trouvé un myélome à chaîne légère, lequel a été compliqué d'amylose, d'ostéomalacie et d'insuffisance rénale. Devant ce tableau a été évoqué le syndrome de Fanconi de l'adulte. Ce diagnostic a donc été fait après le diagnostic de myélome, ce qui est inhabituel.

Néanmoins, on peut se demander s'il n'existait pas déjà lors de la découverte du myélome. Ceci sera le sujet ultérieurement d'une discussion.

Le traitement est assez bien toléré et semble efficace sur la stabilité de la maladie (après 5 ans d'évolution), mais sans obtention d'une guérison.

### **III - RAPPELS**

## 1 - TUBULOPATHIES

### 1 - 1 - DEFINITION

Au préalable, il faut distinguer les tubulopathies aiguës des tubulopathies chroniques. Dans le sujet qui nous intéresse, il s'agit d'une tubulopathie chronique.

Les tubulopathies chroniques regroupent des néphropathies relativement rares dont les investigations cliniques et biologiques mettent en évidence un défaut de réabsorption et de sécrétion tubulaire, lesquelles peuvent être scindées en 2 groupes, à savoir :

- les tubulopathies primitives d'origine congénitale ou héréditaire, qui sont les plus fréquentes,
- les tubulopathies secondaires, qui sont acquises.

### 1 - 2 - RAPPEL SUR LA PHYSIOLOGIE DU REIN

Au niveau du glomérule, un certain nombre de substances sont filtrées et un certain nombre réabsorbées au niveau des tubules. Par ailleurs, certaines substances ne peuvent pas être filtrées au niveau du glomérule et sont excrétées au niveau des tubules.

Il y a donc une fonction de filtration, d'excrétion, de transport de substances qui sont ou éliminées dans les urines ou réabsorbées. Toute atteinte du rein entraînera un trouble d'une ou plusieurs de ses fonctions.

Rappelons le transport de certaines substances, pour lesquelles l'atteinte tubulaire retrouvée dans le syndrome de Fanconi va se trouver perturbée.

#### 1-2-1- Transport du potassium

Quel que soit l'apport alimentaire, 90 % du potassium est filtré au niveau du glomérule et réabsorbé dans le tube proximal et l'anse de Henlé. La régulation de l'excrétion urinaire du potassium est réalisée au niveau du tube contourné distal et du canal collecteur.

A noter qu'une acidose aigüe va diminuer la sécrétion distale du potassium, mais paradoxalement une acidose chronique augmente la sécrétion et l'excrétion de cet ion.

#### 1-2-2- Transport du phosphore

Il y a une filtration glomérulaire et 70 % sont réabsorbés, la plupart au niveau du tube proximal, pas au niveau de l'anse de Henlé, mais 10 % au niveau du tube distal. Le transport est régulé par le pH luminal et un cofacteur intra-cellulaire ; il existe également une influence du nyctémère, de l'alimentation et une influence hormonale (parathormone, vitamine D).

#### 1-2-3- Transport des bicarbonates

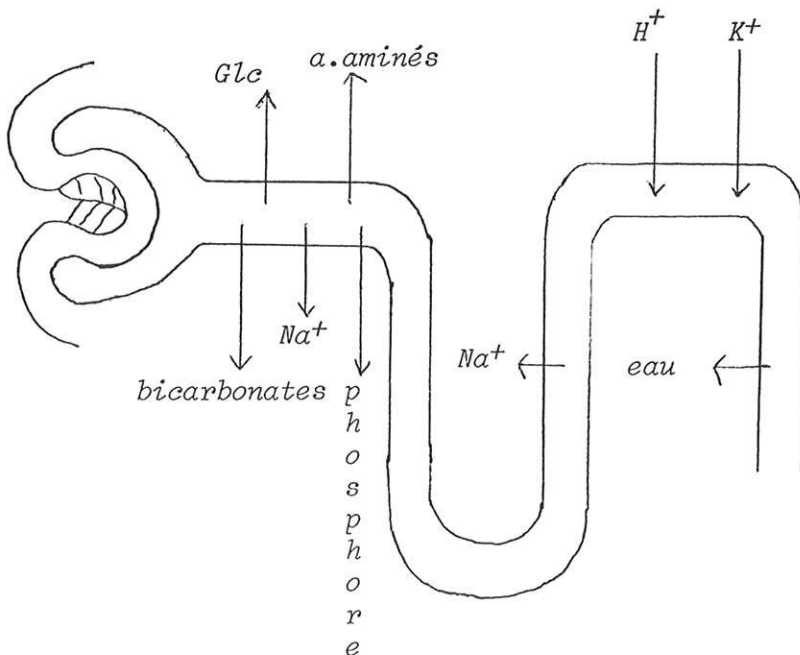
Dans les conditions usuelles, tous les bicarbonates filtrés sont réabsorbés, dont 85 % au niveau du tube contourné proximal, 15 % dans le reste du néphron. Ceci se fait sous la dépendance de l'anhydrase carbonique. Cet ion est détruit au niveau de la lumière tubulaire et resynthétisé dans la cellule tubulaire.

#### 1-2-4- Transport du glucose

Le glucose est filtré au niveau du glomérule. Dans les conditions physiologiques de glycémie, la quasi totalité de ce glucose est réabsorbée par le tube contourné proximal. Le mécanisme est lié à la présence dans la membrane apicale, d'un cotransporteur spécifique. Le passage vers le capillaire se fait ensuite de façon passive.

#### 1-2-5- Transport des protéines

Normalement, il n'existe pas de fuite urinaire de protéines (ou à un taux physiologique inférieur à 100 mg/24H). Ne peuvent être filtrées au niveau du glomérule que des protéines de faible poids moléculaire.





## 2 - OSTEOMALACIE

### 2 - 1 - DEFINITION

L'ostéomalacie est un trouble de la minéralisation osseuse. L'anomalie spécifique est la présence d'épaisses bordures ostéoïdes dont la minéralisation est défectueuse.

Contrairement à l'ostéoporose, où il y a atrophie osseuse, ici il y a augmentation du volume osseux global, mais au dépend du tissu ostéoïde (= tissu minéralisé) qui, lui, est diminué. Il y a diminution des fronts de calcification.

### 2 - 2 - PHYSIOPATHOLOGIE

Pour une bonne minéralisation osseuse, il faut une concentration en calcium et en phosphates suffisante pour les liquides où baigne la substance pré-osseuse et un taux de vitamine D suffisant.

Un défaut de l'un ou plusieurs de ces 3 éléments va entraîner une ostéomalacie.

Il existe 2 types d'ostéomalacies suivant les mécanismes étiologiques :

- ostéomalacie vitaminosensible : c'est donc un défaut en vitamine D. Ce type d'ostéomalacie ne nous intéresse pas dans le syndrome qui va être décrit ultérieurement. En effet, il n'existe pas de déficit en vitamine D dans le syndrome de Fanconi.

Cependant, en cas d'insuffisance rénale chronique, il existe une ostéomalacie (par défaut de transformation du 25 hydroxycholécalférol en 1,25 hydroxycholécalférol, ce dernier étant la forme active de la vitamine D) qui entraîne une baisse progressive de possibilité d'hydroxylation en 1 alpha) (6).

Dans le syndrome de Fanconi, l'insuffisance rénale peut exister mais est rare. Cependant, dans le myélome, cette insuffisance rénale est plus fréquente. Donc, pour être exhaustif, un syndrome de Fanconi associé à un myélome voit plus de risques de développement d'une insuffisance rénale ; ainsi, ce mécanisme physiopathologique peut être incriminé. Néanmoins, sa part est mineure puisqu'il faut attendre la chronicité de l'insuffisance rénale.

- ostéomalacie vitamino-résistante : dans ce cas, la déplétion phosphatée de l'organisme est la cause du mécanisme car le phosphore stimule la formation d'os nouveau, en particulier en assurant le dépôt de calcium sur cet os. Aussi, tout trouble du métabolisme du phosphore va entraîner une ostéomalacie. Relevons les mécanismes rénaux de cette déplétion phosphatée :

\* fuite rénale du phosphore : toute lésion des cellules tubulaires proximales ou toute accumulation de substances obstruant les tubules proximaux vont conduire à une impossibilité de réabsorber le phosphore, d'où fuite urinaire de cet élément.

\* inhibition de la minéralisation par l'acidose hyperchlorémique (ou acidose tubulaire) : cette acidose rend incapable le rein de réabsorber les phosphates (3).

A noter que dans ces cas d'hypophosphorémie (ceux qui entrent dans l'étiologie du syndrome de Fanconi), il n'existerait pas d'hyperparathyroïdisme secondaire (cette affirmation est controversée suivant les auteurs).

## 2 - 3 - CLINIQUE

### 2-3-1- Douleurs osseuses

Douleurs d'abord discrètes, qui s'aggravent progressivement, parfois par poussées. Elles sont de caractère mécanique, augmentées à l'effort, réveillées par la palpation osseuse. Leur siège est pelvi-crural, plus tardivement thoracique et scapulaire.

### 2-3-2- L'impotence fonctionnelle

Elle est due à la douleur, mais aussi à la faiblesse musculaire. Elle touche surtout la marche et sans traitement l'évolution se fait vers un état grabataire.

### 2-3-3- Fractures

Elles siègent au niveau des cols fémoraux, des côtes et des clavicules. Le trait de fracture correspond à une strie de Looser Milkman, avec déplacement brutal des segments osseux.

### 2-3-4- Déformations squelettiques

Elles sont tardives, mais caractéristiques, avec une cyphose dorsale, un aplatissement latéral du thorax, une saillie antérieure du sternum, une saillie en éperon de la symphyse pubienne, parfois des déformations dites en parenthèse des membres inférieurs.

### 2-3-5- Une altération de l'état général

Amaigrissement, asthénie physique et psychique.

#### 2 - 4 - SIGNES RADIOLOGIQUES

Il existe une augmentation de la transparence osseuse avec des contours flous, des fissures ou stries de Looser-Milkman, caractéristiques de l'ostéomalacie, perpendiculaires à la corticale, partielles ou complètes. Enfin, il existe des déformations squelettiques, avec aspect de vertèbre biconcave (= vertèbre de poisson) entraînant cyphose ou scoliose et un bassin en forme de "coeur à carte à jouer" par protrusion acétabulaire et inflexion des cols fémoraux et un thorax déformé en cloche.

#### 2 - 5 - LE TRAITEMENT

Il dépend de l'étiologie :

- ostéomalacies vitaminosensibles : ensoleillement, vitamine D
- ostéomalacies vitaminorésistantes : phosphore si la déplétion

est en cause, ce qui est souvent le cas dans cette catégorie d'ostéomalacie.

### 3 - AMYLOSE

#### 3 - 1 - DEFINITION

Le terme amylose traduit une accumulation de substance amorphe intra-cellulaire, de composition chimique variable, mais dont la nature fibrillaire et la configuration structurale sont constantes, ce qui permet un diagnostic spécifique histologique (grâce à des études optiques et des techniques de coloration).

A l'origine, le terme d'amylose a été donné car la substance ressemblait à l'amidon. Le nom a été conservé, bien que l'on sait actuellement que la substance amyloïde est de nature protéique.

### 3 - 2 - CLASSIFICATION

Il existe des amyloses d'origine non immunoglobulinique et des amyloses d'origine immunoglobulinique. Dans ces dernières, on trouve :

- celles associées au myélome
- les primitives
- les autres.

Nous étudierons celles associées au myélome.

### 3 - 3 - LEUR INCIDENCE

L'amylose complique 5 à 15 % des myélomes associés à une protéinurie de Bence Jones où existe une immunoglobuline monoclonale sérique. S'il s'agit d'une chaîne légère exclusive (sans immunoglobuline monoclonale sérique), son incidence monte à 20 %.

### 3 - 4 - PHYSIOPATHOLOGIE

Elle est liée à un dépôt de fragments de chaînes légères sous forme polymérisée. Néanmoins, il existe un certain nombre de cas où un myélome à chaîne légère ne s'accompagne pas d'amylose, ce qui veut dire que toutes les chaînes légères ne sont pas amyloïdogènes. Les chaînes retrouvées sont kappa ou lambda. Encore une fois, tout ne peut être corrélé car toutes les protéinuries à chaîne légère kappa ou lambda n'entraînent pas d'amylose. On peut supposer que tant que la sécrétion de ces protéines à chaîne légère n'est pas très élevée, il y a moins de risque d'amylose, car le seuil de réabsorption n'est pas saturé (en effet, le siège de réabsorption de ces chaînes légères est le tubule proximal. Elles sont excrétées au niveau urinaire).

### 3 - 5 - HISTOLOGIE

Habituellement, dans l'amylose rénale, les dépôts amyloïdes sont présents au niveau des glomérules, des vaisseaux sanguins et autour du tube collecteur et de l'anse de Henlé, tandis que les tubules proximaux sont peu atteints. Or, dans le syndrome de Fanconi, l'atteinte est plutôt au niveau des tubules proximaux, donc constitue un cas particulier. Pour la mise en évidence, il faut réaliser une biopsie rénale. On peut toutefois faire le diagnostic sur une biopsie rectale, gingivale ou cutanée ou une aspiration du tissu graisseux sous-cutané abdominal, qui peuvent être le siège d'amylose, la maladie se généralisant.

### 3 - 6 - PRONOSTIC

L'amylose rénale a une survie courte, inférieure à un an. Elle est encore plus courte si associée à un myélome.

### 3 - 7 - TRAITEMENT

Il est celui de la maladie causale.

## 4 - MYELOME

### 4 - 1 - DEFINITION

C'est une prolifération maligne monoclonale de plasmocytes qui synthétisent généralement des immunoglobulines plus ou moins complètes.

### 4 - 2 - CLINIQUE

Elle est variable, on peut soit trouver :

- une altération de l'état général avec asthénie et amaigrissement,

- une insuffisance rénale,

- des douleurs osseuses, voire fractures spontanées ou tuméfactions. Ces lésions se situent sur le crâne, le rachis, les côtes, le sternum, les humérus, les fémurs, avec signes radiologiques de fracture, de lacunes à l'emporte pièce ou de grandes destructions osseuses,

- enfin, découverte occasionnelle d'une anémie par un examen systématique.

### 4 - 3 - DIAGNOSTIC POSITIF (2) (22)

#### 4-3-1- Prolifération plasmocytaire

Sur l'hémogramme, la plasmocytose sanguine est rare. C'est sur le myélogramme qu'il y aura confirmation, avec 10 à 15 % de plasmocytes anormaux.

#### 4-3-2- Présence d'une immunoglobuline monoclonale

Elle est soupçonnée sur l'accélération de la vitesse de sédimentation et le phénomène des rouleaux érythrocytaires qui évoquent l'existence d'une anomalie protéique ; elle est bien mise en évidence par l'électrophorèse sérique qui montre un pic étroit dans la zone des bêta ou des gamma globulines. Enfin, elle est confirmée par l'immuno-électrophorèse qui découvre une immunoglobuline monoclonale IgG, parfois IgA. Les autres immunoglobulines sont diminuées.

Si l'immunoglobuline n'est pas mise en évidence, il faut la chercher au niveau des urines où l'on trouvera alors une protéinurie de Bence Jones ou une cryoglobuline ou rien, si c'est un myélome non sécrétant.

#### 4 - 4 - LE TRAITEMENT

- radiothérapie limitée (pour douleurs osseuses ou menace de fracture spontanée)

- le traitement repose sur la chimiothérapie avec melphalan, cyclophosphamide et corticothérapie.

#### 4 - 5 - PRONOSTIC ET COMPLICATION

Une moyenne de 2 ans de survie avec une durée de vie plus courte si associée à une insuffisance rénale, une durée de vie plus longue si découverte au stade biologique.

Des complications d'amylose surviennent dans 10 % des cas et une hypercalcémie dans 30 % des cas. Enfin, signalons l'aggravation de l'insuffisance médullaire par l'envahissement du clone.



## **IV - LE SYNDROME DE FANCONI DE L'ADULTE**

## 1 - HISTORIQUE

Le syndrome de Fanconi de l'adulte a été décrit pour la première fois en 1935 par Hunter, peu après l'individualisation du syndrome chez l'enfant en 1931 par Fanconi.

Fanconi décrivait le cas d'un enfant qui avait un rachitisme et une glycosurie. Les cas de De Toni, en 1933, et de Debré, en 1934, comportent un nanisme avec déformation du squelette, une acidose, une glycosurie et une hypophosphorémie. Ces 3 noms sont à l'origine du syndrome de De Toni Debré Fanconi qui correspond au syndrome chez l'enfant (8).

Chez l'adulte, il a donc été décrit pour la première fois en 1935 chez une femme de 29 ans qui souffrait de multiples fractures, d'un diabète rénal et d'une hypophosphorémie, et chez un homme de 35 ans qui avait une forte déminéralisation avec glycosurie et hypophosphorémie.

Compte-tenu des signes osseux, dont une déminéralisation importante, des études avaient été faites concernant les parathyroïdes et un doute avait été émis, concernant leur rôle, étant donné la découverte d'un nodule parathyroïdien dans le cas masculin. C'est en 1954 que Kyle permet de nier le rôle d'un hyperfonctionnement des parathyroïdes.

En 1957, Wallis et Enfel étudient 18 cas qu'ils retrouvent dans la littérature. L'âge moyen y est de 30 ans. La cystinose n'y est pas retrouvée comme dans les cas pédiatriques. Cette étude avait précisé le syndrome biologique avec hypouricémie, la baisse de la réserve alcaline,

l'hypokaliémie et en remarquant que la calcémie était habituellement normale. D'autre part, sont précisés les signes anatomopathologiques qui s'écartent de ceux retrouvés chez l'enfant, avec absence de cristaux de cystine mais l'existence d'un raccourcissement ou d'une atrophie en "col de cygne" du tube proximal et une absence de phosphatases dans les cellules du tube proximal (à partir d'un cas de syndrome de Fanconi avec myélome décrit par Sirota en 1954).

Sur le plan étiologique, dans cette série, le myélome était associé dans deux cas.

En 1969, c'est Lièvre qui répertorie 50 cas dans la littérature du syndrome de Fanconi de l'adulte, dont 50 % sans étiologie. Il existait un cas associé à un épithélioma et 3 cas de néoplasies profondes (hépatique, pancréatique et ovarienne). Donc, d'autres cancers que le myélome peuvent être rencontrés.

Il rapproche l'asthénie musculaire de ce syndrome à celle retrouvée dans l'hyperparathyroïdie qui est due à une hypophosphorémie (8).

En 1973, Finkel rapporte le cas d'une femme de 57 ans avec une chaîne légère kappa dans les urines et dont le myélome n'avait pas été prouvé. Après 10 ans d'évolution, le décès de la patiente est survenu. L'autopsie avait trouvé une amylose nodulaire. Cet auteur retrouve alors 11 cas dans la littérature de ce syndrome associé à un myélome et confirme la notion d'inclusions cytoplasmiques dans les cellules tubulaires et les plasmocytes, que les fragments de chaînes légères participent à l'élaboration de la substance amyloïde (9)

En 1975, Rawlings rapporte le cas d'une femme de 81 ans atteinte d'une gammopathie monoclonale. Alors, il s'intéresse à 17 cas de la littérature où le syndrome de Fanconi est associé à la présence d'une chaîne légère dans les urines, avec un myélome ou une amylose. Il fait des remarques, à savoir :

- que ce syndrome précède toujours la découverte du myélome ou de l'amylose,

- qu'il existe toujours une chaîne légère, le plus souvent kappa,

- qu'il s'agit souvent de tumeurs d'évolution lente.

Il confirme l'existence d'inclusions en microscopie électronique et retrouve dans 8 cas sur 17 une ostéomalacie.

Enfin, il discute la néphrotoxicité des chaînes légères à l'égard de la cellule tubulaire rénale.

En 1980, la parenté structurale entre chaînes légères et amylose est bien établie par Rochman lors d'une hyperproduction de chaînes légères.

En 1987, Ethel publie des cas de syndrome de Fanconi avec néphropathie à chaîne légère et ostéomalacie. Il constate une absence de prépondérance suivant le sexe.

## 2 - PHYSIOPATHOLOGIE PLUS INCIDENCE (DE L'ÂGE, DE LA RACE, DU SEXE)

L'incidence de l'âge :

Compte-tenu de la diversité des étiologies, le syndrome de Fanconi peut couvrir toutes les populations d'âge depuis l'enfance jusqu'aux âges avancés de la vie.

Il ne semble pas exister de prédominance raciale. Un certain nombre de cas ont été décrits dans une population noire américaine, mais tout autant dans une population de race blanche.

Il n'y a pas de prédominance d'un sexe par rapport à l'autre, même pour les étiologies héréditaires, car cela ne touche pas le chromosome X.

Physiopathologie proprement dite :

La cause la plus probable semble être une toxicité directe sur les cellules tubulaires proximales, avec perturbation de leur fonctionnement, notamment impossibilité d'assurer leur fonction de réabsorption des substances normalement réabsorbées à ce niveau (glucose, phosphore, bicarbonates, etc...).

Par ailleurs, toute accumulation de substances entraînant une obstruction des tubules proximaux amène aux mêmes conséquences de défaut de réabsorption de certaines substances.

Ces phénomènes peuvent être intriqués comme dans le syndrome de Fanconi associé à un myélome à chaînes légères, où il existe une accumulation de ces chaînes légères lambda ou kappa dans les tubules,

formant un agrégat qui obstrue ces tubules, mais également action toxique directe de ces substances sur les cellules tubulaires proximales.

Des preuves histologiques ont été rapportées pour confirmer ces mécanismes physiopathologiques (voir chapitre histologie).

### 3 - CLINIQUE

La clinique du syndrome de Fanconi de l'adulte ne permet pas le diagnostic, ce syndrome étant plutôt biologique ; néanmoins, on peut trouver :

- un syndrome polyuropolydipsique ou une nycturie qui amène à découvrir un diabète rénal

- des douleurs osseuses témoignant d'une déminéralisation non spécifique ou d'une ostéomalacie, avec parfois des tassements vertébraux

- une altération de l'état général, avec asthénie, faiblesse musculaire. Exceptionnellement, ont été vues des quadriparésies hypokaliémiques (12). Sinon, la faiblesse musculaire est due à l'hypophosphorémie,

- enfin, des signes cliniques de la maladie causale.

### 4 - BIOLOGIE

L'essentiel des modifications des constantes biologiques se résume dans la définition de ce syndrome, à savoir :

DIABETE PHOSPHO GLUCO AMINE.

#### 4 - 1 - AU NIVEAU URINAIRE

Il existe une glycosurie, une hyperphosphaturie et une hyperuricosurie.

Par ailleurs, protéinurie globale avec présence d'une protéinurie de Bence Jones (si myélome à chaîne légère en cause) et l'électrophorèse des protéines urinaires montre qu'il s'agit d'une chaîne kappa ou lambda.

Enfin, on retrouve une fuite urinaire des bicarbonates.

#### 4 - 2 - AU NIVEAU SERIQUE

La glycémie est normale. Une épreuve d'hyperglycémie provoquée orale élimine complètement un diabète sucré.

La vitesse de sédimentation est normale (on peut moduler cette affirmation suivant l'étiologie).

L'électrophorèse des protéines est normale (12). S'il n'y a pas de pic électrophorétique au niveau sérique, mais présence au niveau urinaire, c'est qu'il s'agit de protéines de faible poids moléculaire, qui sont facilement ultrafiltrées au niveau glomérulaire et qui s'accumulent dans ce secteur.

On note une hypokaliémie ainsi qu'une hypouricémie.

Enfin, on trouve une acidose hyperchlorémique due à une acidose tubulaire proximale par fuites des bicarbonates. A noter que des acidoses tubulaires distales associées ont été rapportées (14).

Ce syndrome biologique peut être incomplet dans le syndrome de Fanconi de l'adulte.

Dans ce syndrome, le bilan phospho-calcique est donc susceptible d'être modifié, mais ceci peut ne pas être clair dans la réalité compte-tenu

du fait que ce syndrome peut se compliquer d'ostéomalacie et que le myélome peut être une étiologie à ce syndrome. Comme ces deux dernières pathologies voient l'équilibre phospho-calcique perturbé, je crois qu'il est bon de rappeler dans quel sens cela est modifié suivant ces pathologies, pour voir que les chiffres réels du bilan phospho-calcique sont une résultante de toutes ces perturbations.

	Calcémie	Calciurie	Phosphore sérique	Phosphore urinaire	Phosphatases alcalines
Syndrome de FANCONI	N	↑	↓	↑	variables
Myélome	↑	↑	N	N	N
Ostéomalacie (vitamino sensible)	↓	↓	↓	↑	↑



## 5 - HISTOLOGIE

### 5 - 1 - MICROSCOPIE OPTIQUE

On y découvre une lésion caractéristique de ce syndrome ou plutôt un aspect morphologique typique de raccourcissement et atrophie en "col de cygne" du tube proximal.

Une infiltration lymphoplasmocytaire est inconstante.

On constate que les lésions les plus frappantes se retrouvent au niveau des tubules proximaux.

### 5 - 2 - MICROSCOPIE ELECTRONIQUE

Il existe un déficit, voire une absence, de phosphatases dans les cellules tubulaires proximales.

On trouve des précipitations cristallines (ou inclusions) dans les cellules tubulaires proximales et dans les plasmocytes. Des études de densité aux électrons ont montré qu'elles étaient identiques dans les 2 cas. Ces inclusions ont des formes d'aiguilles ou bien sont rectangulaires ou polygonales et sont entourées d'une membrane unitaire lisse.

Concernant leur matière, des études histologiques sur un syndrome de Fanconi, ayant pour étiologie un myélome à chaîne légère kappa, ont montré qu'il y avait une positivité aux sérums anti-kappa de ces précipitations cristallines (1)

Parfois, on retrouve une glomérulosclérose, mais le plus souvent les glomérules sont normaux ; quant aux cellules tubulaires proximales, elles ont une diminution de taille ou, au contraire, un oedème, contiennent d'importantes vacuoles ; elles voient le nombre de leur microvilli diminué et une altération des mitochondries. Enfin, les tubes contournés distaux sont le plus souvent épargnés d'atteinte lésionnelle histologique.

## 6 - ETIOLOGIES

Un certain nombre de syndromes de Fanconi n'ont pas de causes retrouvées. On peut parfois rencontrer des pathologies associées qui, à l'heure actuelle, compte-tenu du peu de cas rapportés et compte-tenu d'une physiopathologie à élucider dans ces cas, sont difficiles à accepter comme étiologie possible. Néanmoins, nous nous devons de les citer (voir la liste de ces étiologies dans le tableau ci-joint).

Remarques :

- dans les intoxications aux tétracyclines périmées, c'est la dégradation de la tétracycline en anhydrotétracycline ou épianhydrotétracycline qui est toxique (8).

- dès que l'on peut supprimer une cause toxique, le syndrome est régressif.

- dans le syndrome de De Toni Debré Fanconi, qui existe normalement chez l'enfant, on peut le retrouver chez l'adulte si l'expression du syndrome a été modérée dans l'enfance et a, ainsi, pu permettre à l'individu d'atteindre l'âge adulte. Il peut s'agir de syndrome de transmission récessive autosomique ou dominante, à pénétrance variable.

- dans les affections métaboliques, on retrouve un certain nombre d'affections héréditaires. Concernant les affections héréditaires, on va les rencontrer chez l'enfant, mais je me permets de les citer car ces enfants peuvent parvenir à l'âge adulte si l'expression de la maladie est faible.

- affections malignes : dans ce groupe de pathologies, c'est surtout là que la coïncidence de découverte d'un syndrome de Fanconi et

d'un cancer rend difficile la conclusion quant à l'existence d'un lien de cause à effet.

- dans les tumeurs mésoenchymateuses, elles ont quelques fois été décrites comme accompagnant des syndromes de Fanconi ; toutes n'ont pas été décrites au cours de ce syndrome, mais elles sont toutes susceptibles d'entraîner des ostéomalacies hypophosphorémiques.

- concernant l'amylose, elle est associée au myélome, mais on la décrit classiquement comme cause primitive au syndrome de Fanconi. Dans la littérature, il a été décrit un cas d'amylose primitive au cours d'un syndrome de Fanconi et il s'est avéré que dans les 5 ans, chez le patient, on a vu se développer un myélome à chaîne légère. L'amylose complique 5 à 15 % des myélomes. S'il s'agit d'un myélome à chaîne légère, l'incidence monte alors à 20 %. Cependant, il reste que beaucoup de malades ayant un myélome à chaîne légère ne développent pas une amylose, ce qui veut dire que toutes ces substances ne sont pas amyloïdogènes.

- le syndrome néphrotique, comme tout syndrome n'est pas une étiologie en lui-même, mais relève d'autres étiologies. Il a été décrit au cours de syndrome de Fanconi, notamment au cours d'une amylose qui elle-même avait une étiologie propre.

INTOXICATIONS	
METAUX LOURDS	Plomb, Mercure, Cadmium, Bismuth, Uranium
Produits d'inhalation de certaines colles	
VERALINE 3	Insecticide qui contient 10% de dinitro ortho crésol
METHYL CROMONE	
MEDICAMENTEUSES	Amphotéricine B, Valproate de Sodium, Gentamicine, Tétracyclines périmées
CAUSES IMMUNOLOGIQUES	
Syndrome de Gougerot Sjögren	
CAUSES HEREDITAIRES	
Syndrome de LOWE	Syndrome oculo-cérébro-rénal (glaucome, arriération mentale, syndrome de Fanconi)
Syndrome de DE TONI DEBRE FANCONI	Existe chez l'enfant
Maladie de WILSON	Hépatite familiale avec dégénérescence du corps strié
Néphronophtise de Fanconi	Pratiquement que chez l'enfant; maladie kystique de la médullaire
DEFICIT EN CYTOCHROME C OXYDASE	
NEUROFIBROMATOSE(24)	
AFFECTIONS METABOLIQUES	
TYROSINOSE	Anomalie enzymatique, qui touche le métabolisme de la tyrosine
TROUBLES DU METABOLISME DES HYDRATES DE CARBONE	Cystinose (syndrome de DE TONI DEBRE FANCONI), Galactosémie congénitale (absence d'une enzyme qui métabolise le galactose), Fructosémie congénitale (absence d'une enzyme qui métabolise le fructose), Intolérance au glucose Glycogénose (absence d'enzyme qui métabolise le glycogène)

AFFECTIONS MALIGNES	
CANCERS D'ORIGINE HEMATOLOGIQUE	Myélome, en particulier avec l'existence d'une protéine à chaînes légères kappa ou lambda dans les urines Leucémie lymphoïde chronique
CANCERS VISCERAUX	Adénocarcinome pancréatique, carcinome hépatique, cancer ovarien
CANCERS EPIDERMOIDES	
TUMEURS MESENCHYMATEUSES	
CAUSES IDIOPATHIQUES	
AMYLOSE	
SYNDROME NEPHROTIQUE	
SANS CAUSE RETROUVEE	
AUTRES CAUSES	
CAUSE EXPERIMENTALE	Le syndrome a pu être reproduit expérimentalement, par administration d'acide maléique à un chien (8)
HYPER GAMMA GLOBULINEMIE	

## 7 - COMPLICATIONS

### 7 - 1 - OSTEOMALACIE

Elle est consécutive à l'hypophosphorémie, par fuite urinaire du phosphore du syndrome de Fanconi. Elle est un stade compliqué du syndrome, mais peut aussi lui être un mode de découverte lors de la survenue de douleurs osseuses ou d'une fracture spontanée.

### 7 - 2 - AMYLOSE

Elle est un stade évolutif ou une complication du syndrome, notamment au cours du myélome.

### 7 - 3 - INSUFFISANCE RENALE

Elle peut être modérée ou importante, notamment quand associée à un myélome. Il existe des cas de complications d'insuffisance rénale anurique, mais cela survient plutôt chez l'enfant. En effet, dans la cystinose (syndrome de De Toni Debré Fanconi), il peut exister des troubles hydro-électrolytiques graves entraînant une déshydratation, un collapsus, une insuffisance rénale anurique (5).

## 8 - DIAGNOSTIC DIFFERENTIEL DU SYNDROME DE FANCONI

On peut éventuellement le confondre avec l'acidose tubulaire chronique, qui est soit héréditaire (syndrome de Butler Albright), soit secondaire (à des intoxications diverses, pyélonéphrites, dysprotidémies).

Elle est caractérisée par un trouble de l'acidogénèse tubulaire, avec fuite urinaire des bicarbonates. Il en résulte une acidose hyperchlorémique, une hypocalcémie et une hypercalciurie.

Elle se traduit cliniquement par un rachitisme ou une ostéomalacie, associée à une lithiase rénale ou une néphrocalcinose.

Dans le syndrome de Fanconi de l'adulte, il n'existe pas d'hypercalciurie ni d'hypocalcémie et il existe d'autres signes biologiques. Néanmoins, quand le syndrome est incomplet et que la cause n'est pas évidente, il peut exister une discussion avec ce diagnostic.

**V - FORME PARTICULIERE :  
SYNDROME DE TONI DEBRE  
FANCONI**

**(syndrome qui existe chez l'enfant et  
qui est complet)**



C'est un syndrome complet, c'est à dire qu'il reprend tous les troubles biologiques, à savoir :

- une acidose hyperchlorémique, par trouble de réabsorption des bicarbonates,
- une glycosurie normoglycémique
- une hyperamino-acidurie
- un taux de réabsorption du phosphore abaissé
- une hyperuricosurie.

L'étiologie la plus fréquente est la cystinose (5), maladie autosomique régressive, qui conduit à une accumulation de cystine dans les lysosomes des cellules de l'organisme, de découverte précoce. En effet, dès les premiers mois de la vie apparait une polyuropolydipsie, un ralentissement de la croissance staturopondérale, un rachitisme malgré un apport de vitamine D normal.

Il existe aussi une photophobie, des dépôts cornéens de cystine et une rétinopathie, une hypothyroïdie associée.

L'évolution est péjorative avec risque de survenue de complications à type de troubles hydro-électrolytiques (entraînant des déshydratations, voire collapsus), d'insuffisance rénale ; le retard staturopondéral évolue vers un nanisme.

Il n'existe pas de traitement étiologique, mais symptomatique quand surviennent des complications et un traitement de substitution en dehors de ces épisodes. Le seul traitement est préventif, par dépistage anténatal sur un prélèvement de liquide amniotique.

Ensuite, l'étiologie la plus fréquente est le syndrome oculo-cérébro-rénal de Lowe, de transmission autosomique récessive, avec une symptomatologie assez voisine de la cystinose. Les complications semblent moins fréquentes, moins graves et de survenue plus tardive.

En règle générale, ce sont toutes des étiologies héréditaires, avec installation d'un syndrome complet et de mauvais pronostic ; seules des formes peu évolutives parviennent à l'âge adulte.

## **VI - DISCUSSION**

## 1 - OSTEOMALACIE

Dans le syndrome de Fanconi de l'adulte, le mécanisme de l'ostéomalacie est le déficit en phosphore. Dans le cas de notre patiente, plusieurs causes semblent intriquées :

- l'hypophosphorémie du syndrome de Fanconi,

- un excès de fluor. En effet, à cette patiente qui avait une insuffisance rénale modérée, des conseils de boissons abondantes, type eau de Vichy (riche en fluor) avaient été préconisés. Une part peut donc être incriminée à cet effet dans le développement de l'ostéomalacie.

- enfin, on constate chez cette patiente une baisse du taux de vitamine D. Une possible insuffisance d'ensoleillement chez cette femme âgée peut entraîner ce défaut de synthèse de vitamine D. Peut-on incriminer le syndrome qui, nous l'avons vu, peut voir une baisse de la vitamine D, s'il existe une insuffisance rénale chronique ?

Cette patiente a depuis 1986 (date de découverte) une insuffisance rénale, mais qui est modérée. Aussi, il semble peu probable qu'il existe une baisse importante des unités de synthèse de la forme active de la vitamine D. Néanmoins, nous sommes à un stade d'insuffisance rénale chronique et ce facteur peut jouer un rôle dans la survenue de cette ostéomalacie.

Un apport de phosphore, de vitamine D (mais pas sous forme active, puisqu'il s'agit du calcifédiol ou 25-OH-D3) et un arrêt des boissons fluorées ont amélioré la symptomatologie, sans la faire disparaître.

Donc, 3 causes sont intriquées, avec une probable prévalence du mécanisme hypophosphorémique du syndrome.

## 2 - POURQUOI CE SYNDROME EST INCOMPLET ?

Le syndrome est incomplet chez l'adulte et complet chez l'enfant. Il faut dire que chez l'enfant les causes sont héréditaires et évoluent depuis la naissance, voire même avant, dans la vie intra-utérine. Aussi, quand le syndrome est découvert, même à un âge précoce de la vie, il évolue déjà depuis longtemps, avec plus de risque de voir une généralisation des lésions. Par contre, chez l'adulte, où les étiologies sont acquises, l'évolution sera plus courte, avant que l'on découvre un signe pathologique qui nous oriente vers le diagnostic du syndrome et une prise en charge thérapeutique plus précoce.

D'autre part, les étiologies héréditaires n'ont pas de traitement curatif alors que les étiologies acquises ont le traitement de la maladie causale, qui améliore le syndrome. Aussi, l'évolutivité des premières a toutes les chances de voir le syndrome se compléter alors que la prise en charge des secondes enraye cette escalade.

Chez cette patiente, le diabète phospho-gluco-aminé est, en effet, incomplet, puisqu'à aucun moment n'ont existé de glycosurie ni de perturbations de la kaliémie ; par contre, il existe une fuite urinaire du phosphore avec hypophosphorémie, une protéinurie à prédominance de chaînes légères, une hypouricémie, une chlorémie élevée (entrant dans le cadre de l'acidose hyperchlorémique, consécutive à un défaut de réabsorption des bicarbonates).

Pourquoi, sélectivement semble-t-il, n'existe-t-il pas de glycosurie ?

Existe-t-il une plus grande fragilité de certaines structures cellulaires ? Le cotransporteur du glucose, au niveau des cellules tubulaires proximales, est-il moins détruit que le cofacteur intracellulaire du phosphore ? Il est vrai que le transport du phosphore dépend aussi du pH luminal. Il n'existe pas non plus de perturbations du transport du potassium, mais la régulation distale, exempte de lésions, permet peut-être encore d'obtenir une kaliémie satisfaisante. Il est donc possible qu'il existe une compensation sur d'autres structures rénales, qui ont un rôle normalement mineur, mais qui, dans ce cas, permettent l'homéostasie. Néanmoins, le glucose n'a pas d'autres sites de réabsorption que le tubule proximal qui est touché. Même s'il existe assez de tubules sains où le glucose peut être réabsorbé, il en existe un certain nombre de lésés, qui devraient se manifester biologiquement.

Nous ne sommes pas en mesure de l'expliquer. Une biopsie rénale avec étude ultra-structurale apporterait peut-être la solution. Jusqu'alors les articles de la littérature médicale sur ce syndrome n'ont pas donné de précision sur ce sujet.

### 3 - DECOUVERTE DU MYELOME PAR RAPPORT AU FANCONI

Il a été établi que ce syndrome précède toujours ou est de découverte concomittente du myélome, comme si le syndrome de Fanconi était un stade prémyélomateux ou un stade de myélome latent.

Dans notre cas, la découverte du syndrome de Fanconi s'est faite à postériori. Mais, rétrospectivement, on se rend compte qu'il existait avant sa date de diagnostic (diagnostiqué en septembre 1987, mais il existait des signes biologiques en faveur dès octobre 1986). Il ne serait pas scientifique d'extrapoler et de dire qu'il est probable qu'il existait dès la découverte du myélome, puisque nous manquons d'informations, notamment une phosphorémie et une chlorémie de départ. Toutefois, si on regarde la physiopathologie de ce syndrome, l'existence chez cette patiente d'une atteinte rénale précoce, qui est restée stable, des douleurs osseuses non corrélées à des lacunes osseuses et qui semblent plus dues au processus ostéomalacique hypophosphorémique du syndrome, il semble fort probable que le syndrome existait depuis le départ. Il est vrai que la prise en charge précoce du myélome a peut-être permis de stabiliser l'évolution, mais avec une insuffisance rénale, l'évolution aurait été plus péjorative, s'il n'y avait pas eu le syndrome de Fanconi associé.

Le retard du diagnostic est lié au fait que le syndrome était incomplet et que le tableau ne s'est que progressivement généralisé avec la survenue des complications qui ont rendu le diagnostic plus évident.

Néanmoins, dans une revue japonaise récente (23), un patient était atteint d'une amylose primaire qui s'est compliquée d'un syndrome de Fanconi, avec une protéinurie à chaîne légère lambda. Ce syndrome a été diagnostiqué après une histoire de 5 ans de syndrome néphrotique du à une amylose rénale pure. Dans ce cas, avait été conclu, après étude biologique et histologique, que l'amylose rénale semblait être la cause du syndrome de

Fanconi, plutôt qu'une néphropathie à chaîne légère. L'amylose n'était pas une complication du myélome ; dans ce cas, on ne peut pas dire que le myélome précédait le syndrome de Fanconi. Aussi, la chronologie habituelle s'en trouvait respectée. Par contre, la découverte de cette amylose pure par rapport au syndrome de Fanconi pouvait, elle, être discutée dans son originalité.

#### 4 - DISCUSSION SUR LE PRONOSTIC

Pourquoi un myélome avec une insuffisance rénale est de mauvais pronostic et qu'un myélome, même avec une insuffisance rénale mais avec un syndrome de Fanconi, a une évolution plus favorable ?

En effet, des cas de la littérature, y compris le cas de notre patiente (pour qui nous avons bientôt 5 années de recul) sont favorables, malgré l'existence d'une insuffisance rénale, qui rend normalement un pronostic fatal dans les 2 ans dans 70 % des cas et à un an si associé à une amylose.

On peut se demander si le fait de découvrir le syndrome plus tôt que le myélome, permettant une prise en charge thérapeutique plus précoce, n'améliore pas le pronostic. Il est possible que le syndrome de Fanconi puisse être considéré comme un état prémyélomateux et que sa découverte donne l'illusion d'une évolution plus longue.



Pour madame B... Alice, la découverte du myélome s'est faite à l'occasion de douleurs osseuses à un stade assez précoce, puisqu'il était estimé à une masse tumorale stade I (il n'y avait pas d'hypercalcémie, pas de lacunes osseuses radiologiques et une plasmocytose < 10 %, c'est à dire à 7 %), mais il existait déjà une insuffisance rénale. Ce type de myélome, à chaîne légère avec syndrome de Fanconi, a peut-être une plus grande affinité pour le rein que pour l'os ; les manifestations osseuses relevant plus de processus ostéomalaciques (par fuite urinaire du phosphore consécutive à l'atteinte rénale) que de lacunes osseuses (qui n'ont pas été trouvées dans son cas).

## **VII - CONCLUSION**

A l'issue de cette étude, sur le cas de cette patiente confronté aux cas de la littérature médicale, où l'on a diagnostiqué un syndrome de Fanconi avec un myélome à chaînes légères, on constate :

- que le syndrome de Fanconi précède ou est diagnostiqué en même temps que le myélome. Dans le cas de notre patiente, une discussion s'est imposée à ce propos, mais rétrospectivement il est probable qu'il existait dès la découverte du myélome. Dans tous les cas ce syndrome n'est associé à un myélome qu'à chaînes légères.

- que l'on peut se demander si le syndrome de Fanconi n'est pas un stade prémyélomateux (bien sûr en dehors des cas où l'on trouve une autre étiologie) et qu'à chaque fois qu'il est diagnostiqué, un myélome doit être recherché et le patient suivi régulièrement si le diagnostic a été négatif.

En effet, les syndromes de Fanconi sans causes sont-ils des stades de myélomes débutants, non encore décelables par les techniques actuelles?

Une conséquence thérapeutique est-elle à envisager ?

Doit-on traiter un éventuel stade prémyélomateux ?

Dans l'état actuel des connaissances sur ce syndrome et compte-tenu de l'éthique médicale qui vise à ne traiter que des cancers dont on a la preuve diagnostique (les thérapeutiques étant lourdes et aux effets secondaires importants), la réponse me paraît négative.

- que le pronostic du myélome, avec syndrome de Fanconi, est meilleur, ceci même s'il existe une insuffisance rénale, alors

qu'habituellement le pronostic est assombri (expérience de vie inférieure à 2 ans). Il semblerait que ce type de myélome ait plus d'affinité pour le rein que pour l'os (la protéine à chaîne légère étant toxique pour le tubule proximal), ce qui amène des perturbations biologiques parlantes plus tôt ; l'évolutivité de ce myélome est peut-être aussi plus lente. Enfin, la prise en charge thérapeutique est plus précoce.

## VIII - BIBLIOGRAPHIE

1 - THESE

1) TREGOUET.

Myélome à chaînes légères et syndrome de Fanconi de l'adulte.

Thèse Médecine, Poitiers, 1986, réf. 51A.

2 - OUVRAGES

2) BERNARD J., LEVY J.P., VARET B., CLAVVEL J.P., RAIN J.P.,  
SULTANT Y.

Myélome multiple ou maladie de Kahler.

Abrégé d'Hématologie, Ed. Masson, 1983, p. 269 à 273.

3) PAWLOTSKY Y.

Rhumatologie. Diagnostic et conduite thérapeutique, 1988, p 259 à 285.

4) SIMON L.

Ostéomalacie.

Rhumatologie, 5ème édition Masson, p. 51.

5) MOZZICONACCI P., SAUDUBRAY J.M.

Tubulopathies héréditaires.

Pédiatrie, Flammarion Médecine Sciences, p. 485-7.

6) LEGRAIN M.

Insuffisance rénale chronique.

Néphrologie, Ed. Masson, p. 309.

3 - ARTICLES

- 7) LAMBERT P.P., CORVILAIN J., CHAMPENOIS.

L'excrétion rénale des phosphates.

Act. Néphr. Hop. Necker, Paris, 1965, p. 269.

- 8) LIEVRE J.A., CAMUS J.P., BENICHON C., GUILLIEN P., LOUVERT L.

Le syndrome de Fanconi de l'adulte.

Ann. Méd. Int., Paris, Juin-Juillet 1969, 120, 459-468.

- 9) FINKEL P.N., KRONENBERG K., PESCE A.J., POLLAK V.E. PIRANI C.L.

Adult Fanconi syndrome, amyloïdosis and marked lambda-light chain  
protéinuria.

Néphron, 1973, 10, 1-24.

- 10) MALDONADO J.E.

Fanconi syndrome in adults : a manifestation of a latent form of  
myéloma.

Am. J. Méd., vd 58, Mars 1975.

- 11) MALDONADO J.E.

Fanconi syndrome with lambda light chain.

New. Eng. J. Méd., 1975, vol 292, p. 1351.

- 12) FOURNIER A., BERNARDIN J.F., BERRY J.P.

Quadriparésie hypokaliémique révélatrice d'un syndrome de Fanconi et  
d'un myélome.

Nouv. Presse Méd., 1975, 4-12 (2983-2986).

13) PROST A.

Ostéomalacies.

Encycl. Méd. Chir. (Paris), 9, 1977, Ap. loc. 14027H<sup>10</sup>, p. 7-8.

14) GARY S., LAZAR, FEINSTEIN.

Distal renal tubular acidosis, in multiple myeloma.

Arch. Intern. Méd., Vol 141, Avril 1981, 655-656.

15) KANFER A.

Rein et hémopathies.

Encycl. Méd. Chir., Paris, Rein, Organes Genito-Urinaires, 18066J<sup>10</sup>,  
2-1983, 5.

16) RYAN and REISS.

Oncogenous osteomalacies: review of the world literature of 42 cases  
and report of two new cases.

Ann. J. Méd., Vol 77, septembre 1984, 501-503.

17) BOURNERIAS F.

Acidoses.

Vie Médicale, Néphro-Uro 2, Avril 1985, p. 34.

18) A. PONTILLART et L. GUEGUEN

Phosphore alimentaire et vieillissement osseux.

Cah. Nutr. Diét., XX6, 1985, 425-427.



- 19) D. SUDHAKER RAO, A.M. VARFITT, A.R. VILLANUEVA, P.J. DORMAN,  
M. KLEEREKOPER.

Hypophosphatemic osteomalacia and adult Fanconi syndrome due to light  
chain nephropathy : another form of oncogenous osteomalacia.

Am. J. Méd., Vol 82, Février 1987, 335-337.

- 20) YOKOTA N., YAMAMOTO Y.

Acute renal failure preventing as Fanconi syndrome with lambda light-  
chain proteinuria and interstitial nephritis.

Clin. Néphr., tome 31(5), Mai 1989, 277-278.

- 21) PAPADOPOULOS N.M.

Electrophoresis examination of proteinuria in Lowe's syndrome and  
other causes of renal tubular Fanconi syndrome.

Clin. Chem., 35/11, 2231-2233 (1989).

- 22) MONCONDUIT M. et LE LOET X.

Le myélome multiple.

Encycl. Méd. Chir. (Paris), Sang, 13014 A<sup>10</sup>, 7-1989, 14 p.

- 23) RIKITAKE O.

Adult Fanconi syndrome in primary amyloidosis with lambda light-  
chain proteinuria.

Jpn. J. Méd., Vol 28, N° 4, (Juillet-Août 1989), 523-526.

24) LAMBERT.

Adult hypophosphataemic osteomalacia with Fanconi syndrome  
presenting in a patient with neurofibromatosis.

Neth. J. Méd., 1989 Déc., 35(5-6), 309-16.

25) J.W. FOREMAN, K.S. ROTH.

Human renal Fanconi syndrome : then and now.

Néphron 1989, 51, 301-306.

## **TABLE DES MATIERES**

I - INTRODUCTION	p. 9
II - CAS CLINIQUE	p. 11
1 - Antécédents	p. 12
2 - Histoire de la maladie	p. 13
3 - Examen clinique	p. 13
4 - Examens biologiques (tableau évolutif)	p. 15
5 - Autres examens complémentaires, dont radiologiques	p. 16
6 - Evolution clinique ; complications	p. 20
7 - Traitement, sa tolérance et son efficacité	p. 24
8 - Conclusion	p. 25
III - RAPPELS	p. 26
1 - Tubulopathies	p. 27
1-1- Définition	p. 27
1-2- Rappels sur la physiologie du rein	p. 27
1-2-1- Transport du potassium	p. 28
1-2-2- Transport du phosphore	p. 28
1-2-3- Transport des bicarbonates	p. 28
1-2-4- Transport du glucose	p. 29
1-2-5- Transport des protéines	p. 29
2 - Ostéomalacie	p. 30
2-1- Définition	p. 30
2-2- Physiopathologie	p. 30
2-3- Clinique	p. 32
2-4- Signes radiologiques	p. 33
2-5- Traitement	p. 33

3 - Amylose	p. 33
3-1- Définition	p. 33
3-2- Classification	p. 34
3-3- L'incidence	p. 34
3-4- Physiopathologie	p. 34
3-5- Histologie	p. 35
3-6- Pronostic	p. 35
3-7- Traitement	p. 35
4 - Myélome	p. 36
4-1- Définition	p. 36
4-2- Clinique	p. 36
4-3- Diagnostic positif	p. 36
4-4- Traitement	p. 37
4-5- Pronostic et complications	p. 37
IV - LE SYNDROME DE FANCONI DE L'ADULTE	p. 38
1 - Historique	p. 39
2 - Physiopathologie + incidence (age, sexe, race)	p. 42
3 - Clinique	p. 43
4 - Biologie	p. 43
4-1- Au niveau urinaire	p. 44
4-2- Au niveau sérique	p. 44
5 - Histologie	p. 46
5-1- Microscopie optique	p. 46
5-2- Microscopie électronique	p. 46
6 - Etiologie	p. 47

7 - Complications	p. 51
8 - Diagnostic différentiel	p. 51
V - FORME PARTICULIERE DU SYNDROME DE FANCONI :	
LE SYNDROME DE TONI DEBRE FANCONI	p. 53
VI - DISCUSSION	
1 - Ostéomalacie (ses trois causes)	p. 57
2 - Pourquoi le syndrome est incomplet ?	p. 58
3 - Découverte du myélome par rapport au syndrome de Fanconi	p. 59
4 - Discussion sur le pronostic	p. 61
VII - CONCLUSION	
	p. 63
VIII - BIBLIOGRAPHIE	
1 - Thèses	p. 67
2 - Ouvrages	p. 67
3 - Articles des revues médicales.	p. 68

SERMENT D'HIPPOCRATE

---

En présence des maîtres de cette école, de mes condisciples, je promets et je jure d'être fidèle aux lois de l'honneur et de la probité dans l'exercice de la médecine.

Je donnerai mes soins à l'indigent et n'exigerai jamais un salaire au-dessus de mon travail.

Admis à l'intérieur des maisons, mes yeux ne verront pas ce qui s'y passe ; ma langue taira les secrets qui me seront confiés, et mon état ne servira pas à corrompre les moeurs ni à favoriser les crimes.

Reconnaissant envers mes maîtres, je tiendrai leurs enfants et ceux de mes confrères pour des frères et s'ils devaient entreprendre la Médecine ou recourir à mes soins, je les instruirai et les soignerai sans salaire ni engagement.

Si je remplis ce serment sans l'enfreindre, qu'il me soit donné à jamais de jouir heureusement de la vie et de ma profession, honoré à jamais parmi les hommes. Si je le viole, et que je me parjure, puissè-je avoir un sort contraire.

BON A IMPRIMER N° 8

LE PRÉSIDENT DE LA THÈSE

Vu, le Doyen de la Faculté

VU et PERMIS D'IMPRIMER

LE PRÉSIDENT DE L'UNIVERSITÉ



---

GUILLEMAIN (Françoise). — Tubulopathie, type Fanconi, au cours d'un myélome : A propos d'un cas. — 76 f. ; ill. ; tabl. ; 30 cm (Thèse : Méd. ; Limoges ; 1991).

---

**RESUME :**

Les tubulopathies, survenant au cours du syndrome de Fanconi de l'adulte, relèvent d'étiologies diverses, entre autres le myélome à chaîne légère. La physiopathologie accuse une toxicité directe de la chaîne légère sur la cellule tubulaire rénale, en particulier proximale. Il s'en suit un diabète phospho-gluco-aminé, une fuite urinaire des bicarbonates, avec acidose hyperchlorémique. La symptomatologie qui va en découler, en dehors de celle du myélome, sera essentiellement les manifestations de l'ostéomalacie hypophosphorémique. Les complications, en dehors de l'ostéomalacie, sont l'amylose et l'insuffisance rénale. Le traitement est symptomatique et celui de la maladie causale.

On retrouve ces données dans le cas étudié pour ce travail, avec une discussion sur la découverte du syndrome par rapport au myélome et sur le curieux point du meilleur pronostic de ce myélome au cours d'un syndrome de Fanconi, même avec une insuffisance rénale et/ou une amylose.

---

**MOTS CLES :**

- Syndrome de Fanconi.
  - Tubulopathie.
  - Ostéomalacie.
  - Amylose.
  - Myélome à chaîne légère.
- 

**JURY :** Président : Monsieur le Professeur TREVES.  
Juges : Madame le Professeur BORDESSOULE.  
Monsieur le Professeur BOULESTEIX.  
Monsieur le Professeur DESPROGES-GOTTERON.  
Membres Invités : Madame le Docteur ARNAUD-DUCLOS.  
Madame le Docteur CLEMENT.

---